

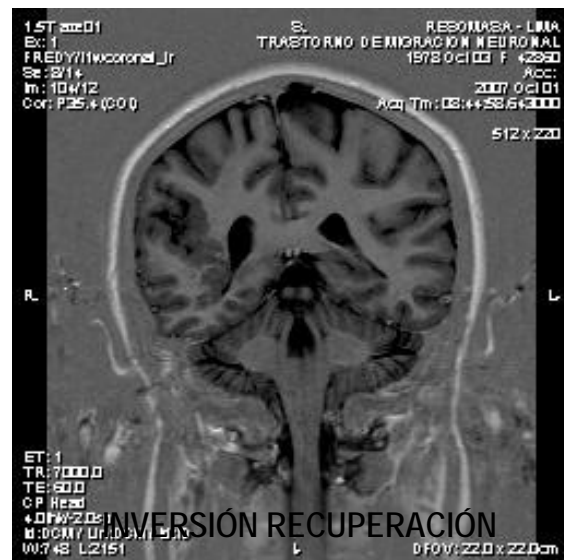
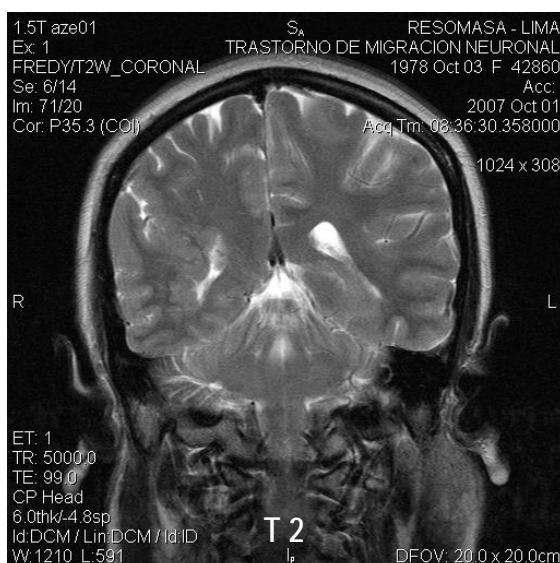
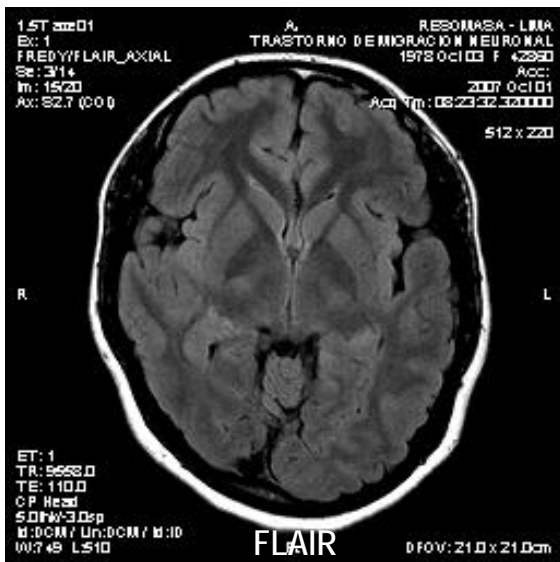
Caso Clínico

Paciente mujer de 28 años de edad que desde los 14 años sufre de convulsiones generalizadas, mientras duerme, de dos a tres veces por mes. Últimamente ha presentado crisis de atonía y súbita pérdida de conciencia. Alguna de las crisis van precedidas de sensación de malestar en el abdomen. El examen neurológico fue normal.

Se solicita resonancia magnética de encéfalo.

ESTUDIO REALIZADO MEDIANTE CORTES SAGITALES Y AXIALES POTENCIADOS EN T1. CORONALES EN TURBO T2. AXIALES EN FLAIR. CORONALES EN INVERSIÓN RECUPERACIÓN. DESPUÉS DE APLICAR SUSTANCIA PARAMAGNETICA DE CONTRASTE: CORTES SAGITALES, AXIALES Y CORONALES EN T1.

(El estudio completo se encuentra en el CD adjunto)



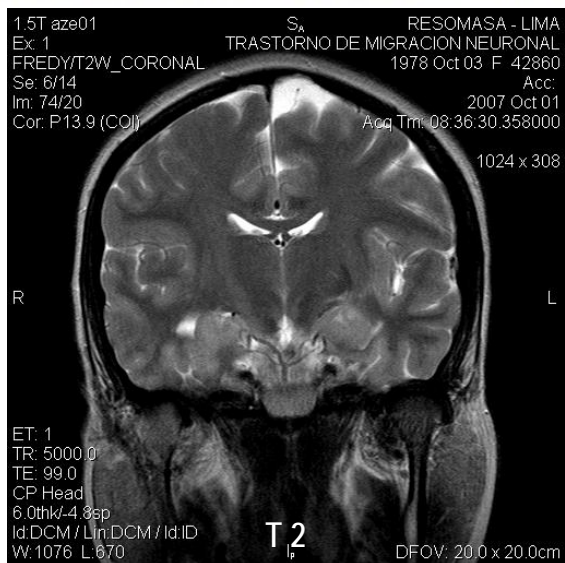
Las imágenes de encéfalo muestran la alteración de la arquitectura cortical cerebral en parte posterior de cara externa del hemisferio cerebral derecho caracterizado por un surco profundo con engrosamiento de corteza y menor número de surcos corticales. Fenómeno que se acompaña con focos heterotópicos de sustancia gris en sustancia blanca y en la pared lateral del cuerno posterior del ventrículo lateral derecho. Están en relación con

trastorno de la proliferación y de migración neuronal con disgenesia cortical cerebral.

Por detrás del vermis se aprecia quiste arancoideo sin mayor significación.

Resto de estructuras parenquimales, tanto supra como infra-tentoriales tienen señales y características normales.





Después de aplicar la sustancia paramagnética de contraste no se apreció captación patológica alguna.

Por otro lado, se aprecia al hipocampo derecho disminuido de volumen y el aumento de tamaño del cuerno inferior ipsilateral en relación con esclerosis mesial temporal.

CONCLUSION:

RESONANCIA MAGNETICA DE ENCEFALO QUE MUESTRA DISPLASIA CORTICAL CEREBRAL. TRASTORNO DE MIGRACION NEURONAL EN CARA EXTERNA DEL HEMISFERIO CEREBRAL DERECHO. ESCLEROSIS MESIAL TEMPORAL UNILATERAL DERECHA. QUISTE ARACNOIDEO RETROVERMIANO.

Producido Por: **CONRADO CASTRO MAGLUFF**
Médico Neurólogo-Radiólogo
C.M.P. 9161 R.N.E. 2542 - 14623

