

## Caso Clínico

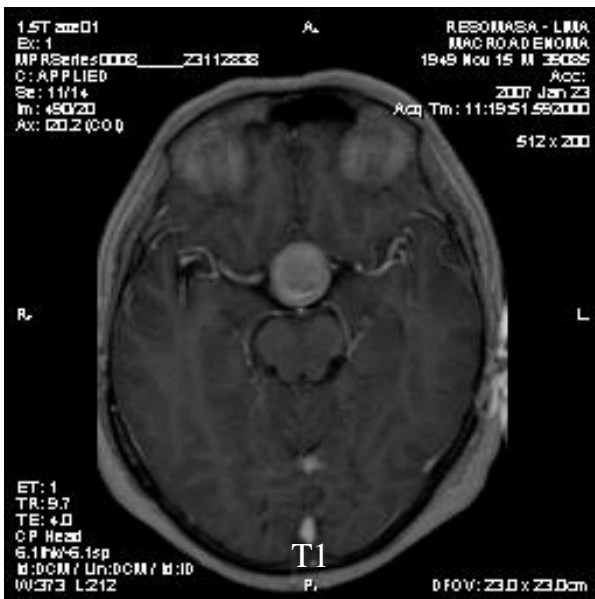
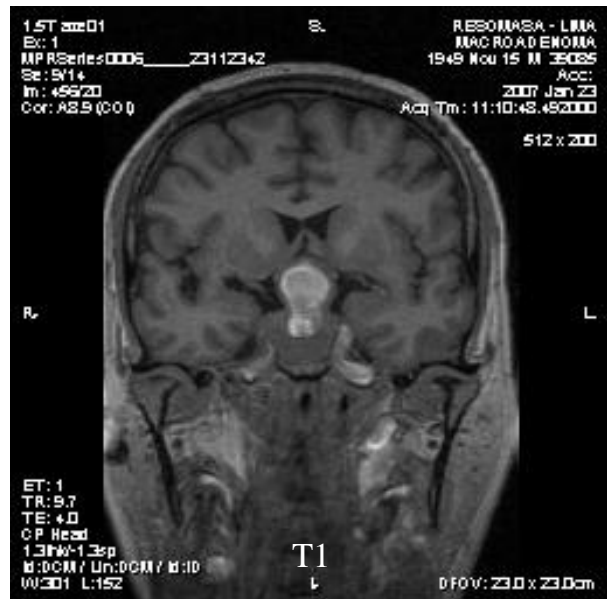
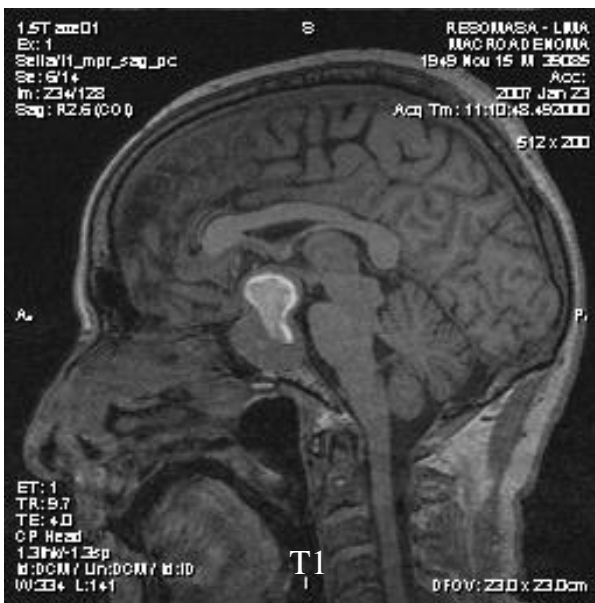
Paciente varón de 57 años de edad que presenta desde hace 6 meses disminución de la visión, a predominio lateral. En el examen clínico se encuentra hemianopsia bitemporal a predominio izquierdo. Se solicita resonancia magnética de encéfalo.

### Descripción de los hallazgos:

ESTUDIO REALIZADO MEDIANTE CORTES SAGITALES POTENCIADOS EN T1. CORTES MILIMÉTRICOS EN CORONAL GRADIENTE T1. CORTES AXIALES EN TURBO T2. DESPUÉS DE APLICAR SUSTANCIA PARAMAGNETICA DE CONTRASTE: CORTES SAGITALES Y CORONALES EN T1. Y ANGIORESONANCIA CON RECONSTRUCCIÓN POSTERIOR.

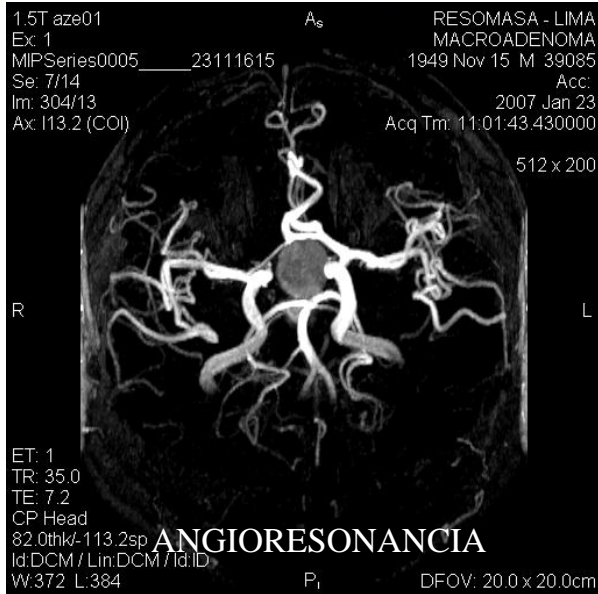
(El estudio completo se encuentra en el CD adjunto)

Las imágenes muestran un proceso expansivo en región selar con extensión a supra-selar desplazando y laminando al quiasma óptico, el cual no se puede identificar. El proceso expansivo ha ampliado la silla turca y erosionado el piso, desplazándose dentro de los senos esfenoidales. Mide 3 x 3 x 4 cm. en sentido céfalo-caudal, antero-posterior y de derecha a izquierda respectivamente. Hacia los lados cabalga a los senos cavernosos sobretodo al derecho.



Se comporta con señales heterogéneas. Tiene en el extremo superior intratumoral una formación, de aspecto piriforme invertida que da hiperseñal en T1, que correspondería a foco de sangrado. El proceso capta sustancia paramagnética de contraste en forma moderada y correspondería a un macro-adenoma





hipofisiario.

No hay hernia de estructuras nerviosas.

Resto de estructuras parenquimales tanto supra como infratentoriales tienen características dentro de lo habitual.

El sistema ventricular mantiene posición configuración adecuada.

La angioresonancia muestra normal configuración del sistema arterial basal cerebral. La ausencia de la señal de flujo de las arterias comunicantes posteriores corresponde a variante anatómica.

No se aprecia malformaciones vasculares.

## CONCLUSION:

RESONANCIA MAGNETICA DE ENCEFALO QUE MUESTRA MACRO-ADENOMA HIPOFISIARIO COMPLICADO CON HEMORRAGIA QUE AFECTA ESTRUCTURAS VISUALES.

Producido por: CONRADO CASTRO MAGLUFF  
Médico Neurólogo-Radiólogo  
C.M.P. 9161 R.N.E. 2542 – 14623

